

# Deutscher Club für Berner Sennenhunde e.V.

Gegründet 1992

Sitz Bensheim, Mitglied im VDH/F.C.I.

## HD - ED und OCD Röntgen - Auswertung

(Hüftgelenks - Ellenbogendysplasie und Schulter-Osteochondrose)



Dieses Formular ist nur gültig für den unten aufgeführten Hund bis zum 12/2015  
Name des Hundes: Jona von Müllers Hund ( ) Rüde / (X) Hündin  
Zuchtbuch-Nr. DCBS/BSZ 14/109 Chip-Nr.: 276095600065996 Wurfstag: 15.04.18.14  
Eigentümer - Name und Anschrift: Anke Freimuth, Fliederstr. 17, 14550 Groß-Kreutz/Schenkberg

Datum der Röntgenaufnahme 14.07.2015

Die Röntgenaufnahme geht mit Einsendung in das Eigentum des DCBS über. Der Eigentümer bestätigt durch seine Unterschrift die Identität des geröntgten Hundes.

Einverständniserklärung durch Unterschrift des Eigentümers:

### Bestätigung des Röntgentierarztes:

- Die Ahnentafel wurde vor Anfertigung der Röntgenaufnahme vorgelegt. Die HD, ED und OCD-Röntgenuntersuchung ist in dieser vermerkt.
- Die Chip-Nr. des Hundes wurde überprüft, sie ist mit der in der Ahnentafel verzeichneten Chip-Nr. identisch.
- Der untersuchte Hund wurde ausreichend bis zur Muskeler schlaffung sediert.

Datum: 14.07.2015

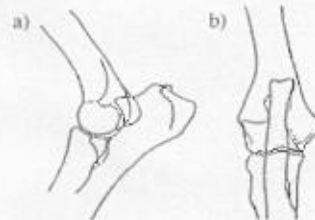
Prof. Dr. L. Brunnberg  
Klinik für kleine Haustiere  
an der Freien Universität Berlin  
Oertzenweg 19 b, 14193 Berlin  
Tel.-Nr. (030) 8986 - 2358  
Fax-Nr.: (030) 838 - 460157

Röntgenauswertungsstelle  
Dr. Silke Viefhues  
Bunsenstraße 20  
59229 Ahlen

Die Röntgenaufnahme, versehen mit Name, ZB-Nr. und Chip-Nr. des Hundes, ist zusammen mit dem vollständigen Formular (alle Blätter) vom Tierarzt direkt an die Auswertungsstelle zu schicken

### Hinweis für den Röntgenarzt

- Mindestalter 15 Monate.
- Die Aufnahmen müssen von hoher technischer Qualität sein, damit Osteophyten und Knochenstrukturen (Sklerosierungen) sichtbar sind.
- Von beiden Ellenbogen werden je 2 Aufnahmen gefordert:
  - medio-lateral locker gestreckt
  - kranio-kaudal gestreckt
- Aufnahmen nicht verprojizieren (verkanten)



### Befund der Auswertungsstelle

Ellenbogen	ED O	ED I	ED II	ED III	Beurteilung abgelehnt wegen
rechts	X	( )	( )	( )	( ) mangelhafter Lagerung
links	X	( )	( )	( )	( ) mangelh. techn. Qualität

### Hüftgelenks-Dysplasie

HD-F =	A / A	HD-M =	/
HD-V =	/	HD-S =	/
HD-L =	/		

### Schulter-Osteochondrose

OCD-Nein   
OCD-Ja

Bemerkungen:

f.8.15  
Datum

1. Züchter 2. Vors. der Zuchtkommission 3. Archiv 4. Gutachter

